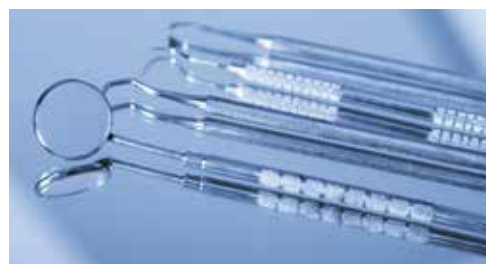

EXAMEN CLINIQUE DE LA CAVITÉ BUCCALE EN HUIT ÉTAPES

MATÉRIEL NÉCESSAIRE À L'EXAMEN

- ▶ UN ÉCLAIRAGE PERFORMANT: SCIALYTIQUE OU LAMPE FRONTALE.
- ▶ DEUX MIROIRS POUR FACILITER L'EXAMEN DE LA FACE INTERNE DES JOUES ET DES LÈVRES.
- ▶ DES COMPRESSES POUR OBSERVER CORRECTEMENT LES BORDS DE LA LANGUE ET SÉCHER LES MUQUEUSES.



1^{re} phase: l'examen exo-buccal

C'est l'inspection et l'examen des téguments et la palpation des aires ganglionnaires principales:

- ▶ sous-maxillaires
- ▶ jugulo-carotidiennes
- ▶ sus-claviculaires

Une adénopathie s'identifie par sa localisation, sa taille, sa consistance, sa mobilité et son aspect plus ou moins douloureux.

2^e phase: l'examen intra-buccal

C'est l'inspection des muqueuses de la cavité buccale dans leur ensemble.

1 Commissure des lèvres

Commencez à l'une des commissures et observez la face cutanée, puis la face muqueuse.

2 Face interne

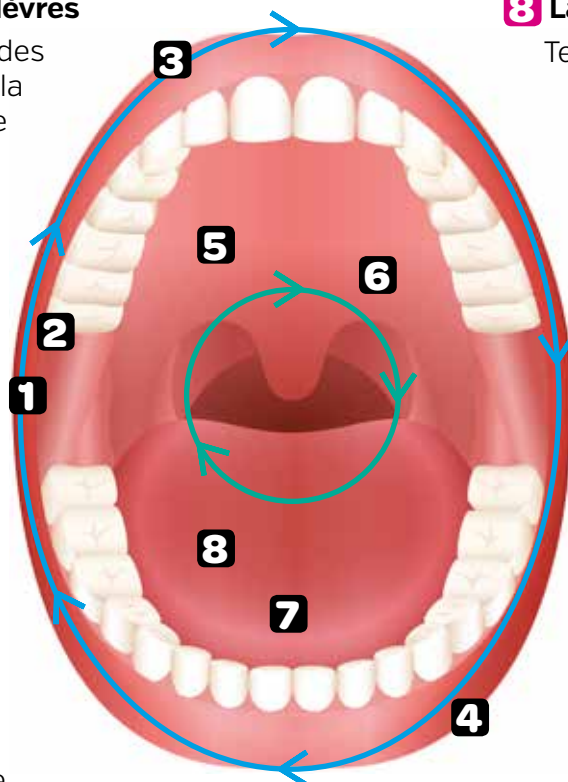
Déplacez les miroirs vers les parties supérieures de la face interne de la joue.

3 Lèvre supérieure

Observez la partie cutanée et vermillon de la lèvre supérieure.

4 Lèvre inférieure

Observez la partie cutanée et vermillon de la lèvre inférieure.



8 Langue

Terminez l'examen en observant la langue (dos, bords et face ventrale).

7 Plancher lingual

Descendez vers le plancher lingual et suivez l'arcade dentaire inférieure.

6 Palais mou

Pensez à observer le palais mou postérieur, sans oublier voile, luette et amygdales palatines.

5 Palais dur

Observez le palais osseux antérieur.

QUAND ON REPÈRE UNE LÉSION, IL EST IMPORTANT DE LA CARACTÉRISER

Caractéristiques d'une lésion: les lésions élémentaires de la muqueuse buccale se manifestent par des modifications de couleur ou de volume. Une association de plusieurs lésions élémentaires donne un aspect hétérogène souvent très évocateur de carcinome épidermoïde.

Si vous suspectez la présence d'une lésion, n'hésitez pas à orienter votre patient vers un Chirurgien maxillo-facial pour avis et biopsie ou vers les CHU de référence.